Die Nerven der Capillaren

und

ihre letzten Endigungen.

Inaugural-Dissertation

zur Erlangung der

Doctorwürde in der Medizin, Chirurgie und Geburtshilfe

unter dem Präsidium des

Herrn Professor Dr. C. Kupffer

der

hohen medizinischen Facultät zu München

vorgelegt von

ALFRED KRIMKE
pract. Arzt aus Hannover.

MÜNCHEN 1884.
Druck von J. B. Grassl's Buchdruckerei, Göthestrasse 12.

Die Nerven der Capillaren

und

ihre letzten Endigungen.

Inaugural-Dissertation

zur Erlangung der

Doctorwürde in der Medizin, Chirurgie und Geburtshilfe

unter dem Präsidium des

Herrn Professor Dr. C. Kupffer

der

hohen medizinischen Facultät zu München

vorgelegt von

ALFRED KRIMKE
pract. Arzt aus Hannover.

MÜNCHEN 1884.
Druck von J. B. Grassl's Buchdruckerei, Göthestrasse 12.

Digitized by the Internet Archive
in 2026

https://archive.org/details/IA41554606_0049

Die Nerven der Capillaren und ihre letzten Endigungen.

Der Umstand, dass über die letzten Endigungen der Nerven in einzelnen Geweben nicht allein die verschiedensten Ansichten in Bezug auf die Form der Endigung selbst herrschen, sondern dass dieselben auch ganz und gar bestritten oder doch zu den zweifelhaften Nervenendigungen gerechnet werden, berechtigt dazu, immer wieder von Neuem zu forschen, bis es gelungen sein wird, durch fehlerfreie Untersuchungen unumstösslich feststehende Resultate zu erhalten.

Eine nicht nur theoretisch interessante Untersuchung wird es sein, die Nerven an den Capillaren und ihre letzten Endigungen zu studiren, sondern sie ist auch, wie ich nachher bei der Besprechung des physiologischen Werthes zeigen werde, von praktischer Bedeutung.

Bevor ich in die Besprechung des Themas eintrete, will ich im Voraus dem vorbeugen, dass der von W. Krause[1]) geäusserte Verdacht, welchen er in der Einleitung zu dem Capitel der „zweifelhaften Nervenendigungen" ausspricht, für den vorliegenden Gegenstand begründet erscheine.

Es heisst an dieser Stelle: Obgleich zu einer eingehenden Kritik der Raum fehlt, ist es doch in einigen Fällen leicht zu

[1]) W. Krause, Handbuch der menschlichen Anatomie. Bd. 1, pag. 534.

errathen, auf welchem Wege der betreffende Autor zu seiner Meinung kam. Irgend eine neue Form der Nervenendigung war einige Zeit vorher entdeckt oder wenigstens behauptet worden. Anstatt selbständigen Ideen zu folgen, jedenfalls aber voraussetzungslos zu untersuchen, begnügten sich die Nachfolger daran zu glauben und sahen demzufolge Analoges an sonstigen Körperstellen oder verschiedenen Thieren. Einige probirten auch wohl verschiedene complicirte Untersuchungsmethoden solange durch, bis sie Bilder erhielten, welche sich (ohne irgend welche Discussion der zahlreichen Fehlerquellen) der vorgefassten Meinung entsprechend deuten liessen u. s. f.

Hierzu bemerke ich, dass ich beim Beginne meiner Arbeit aus der gesammten Literatur über die Nervenendigungen nichts zur Hand hatte, ausser einem Aufsatz von Bremer,[1]) welcher mich durch die präcise Formulirung seiner gefundenen Resultate zu einer rein voraussetzungslosen Nachprüfung veranlasste. Die theils mit Bremer übereinstimmenden, theils von den seinen abweichenden Resultate, welche ich erhielt, führten mich zu weiteren Forschungen, sowie zu viel weiter greifenden Resultaten. Erst nachdem ich bestimmte Thatsachen eruirt hatte, begann ich die Literatur dieses Themas zu studiren, — dieselbe werde ich weiter unten eingehend erörtern — um zu sehen, ob bereits früher Analoges schon gefunden oder nicht.

Der physiologische Einwand gegen die bisher mehr hypothetische Existenz von Nerven, welche in unmittelbaren Zusammenhang mit den Capillaren stehen, gründet sich überraschender Weise auf die Contractilität der Capillargefässe.

Landois[2]) hält es für wahrscheinlich, dass den Capillaren eine von den Protoplasmakörpern der sie zusammensetzenden Zellen herrührende Bewegung der Wandung unter Erweiterung und Verengerung des Lumens zukomme.

Aubert[3]) hält dieses nicht mehr für zweifelhaft, sondern

---

[1]) L. Bremer, Die Nerven der Capillaren etc. Arch. f. mikr. Anatomie. Bd. 21, pag. 663.

[2]) Landois, Physiologie des Menschen. 1880. pag. 127.

[3]) Aubert, Die Innervation der Kreislaufsorgane, in Herrmann, Handbuch der Physiologie. 1880. Bd. 4. pag. 458.

ist der Ansicht, dass an einer Reizbarkeit der Capillarwandungen nicht gezweifelt werden kann. Eine Beziehung von Nerven zu diesen Contractionen sei nicht nachgewiesen, sondern im Gegentheil, es sei keine Contraction der Capillaren bei Reizung von Nerven gefunden worden.

Stricker[1]) sah Bewegungserscheinungen nach Reizungen am lebenden Thiere, vornehmlich an den Capillaren junger Froschlarven und an der Nickhaut des Frosches.

Landois[2]) behauptet, dass im höheren Alter die Reaction der Capillaren auf Reize mehr zurücktritt.

Hört vielleicht die selstständige Bewegung des „Protoplasma in Röhrenform", wie Stricker die Capillaren nannte, im höheren Alter auf?

Hyrtl[3]) will auch die Thatsache, dass nach Durchschneidung der Nerven einer Gliedmasse beim Frosche eine bedeutende Erweiterung der Capillargefässe stattfindet, aus der dem Protoplasma der Zellen der Capillargefässwand innewohnenden Bewegungsfähigkeit erklären.

Sicherlich wäre doch zur Erklärung dieser Thatsache eher an einen unmittelbaren Zusammenhang von Nerven und Capillaren zu denken, als daran, dass die Erweiterung eine Folge der Reizbarkeit des Zellprotoplasmas der Gefässwandungen ist.

Mit Recht weist Bremer gegen die Behauptungen Aubert's, dass eine Beziehung irgend welcher Nerven zu den Contractionszuständen der Capillaren nicht nachgewiesen sei, auf den Einfluss hin, welchen psychische Erregungen auf die Weite und Füllung der Capillaren haben. (Zorn, Schamröthe, Angstblässe).

Die bei neuropathischer Anlage (Hysterie, Epilepsie) oft rasch wechselnden Schwankungen im Füllungszustand der Hautcapillaren: die bei Neuralgien des Trigeminus oft und häufig eintretenden Aenderungen des Blutgehaltes der Hautgefässe, Blässe und Kältegefühl der Haut wechselnd mit leb-

---

[1]) Stricker, Sitzungsberichte der Wiener Akademie, (Math.-naturwiss. Classe) 1865, Bd. 51. 1866. Bd. 52.

[2]) Landois, cf. oben pag. 125.

[3]) Hyrtl, Lehrbuch der Anatomie, 14. Aufl., pag. 156.

hafter Röthung und Hitze, lassen die Vermuthung entstehen, dass die Hautcapillaren direct innervirt sind.

Aus der zu gleicher Zeit bei Neuralgieen eintretenden Abweichung in der normalen Thätigkeit der Speicheldrüsen, deren Zellen nach den Wahrnehmungen Pflüger's und nach der Bestätigung Boll's, sowie Kupffer's an dem unversehrten Object der Drüsen von Blatta orientalis, zweifellos in unmittelbarer Berührung mit Nervenfasern stehen, — aus diesem als Analogon zu betrachtenden Verhalten ist gleichfalls an eine directe Innervirung der Capillaren zu denken.

Der unzweifelhafte, anatomische Nachweis der Existenz von Nervenfasern, welche mit den Capillaren in unmittelbarer Beziehnng stehen, wird vielleicht die Hypothese, dass die Purpura rheumatica den Neurosen zuzurechnen sei, der Gewissheit nähern.

Ich bin sogar geneigt, die ganze Gruppe der Purpura, die capillären Blutungen bei den morbus maculosus Werlhofii, sowie auch die eigenthümlichen Erscheinungen der Hämophilie auf eine Erkrankung der Nerven der Capillaren zurückzuführen. Oder sollte die psychisch gedrückte Stimmung, die leichte Ermüdung, die in den Gliedern häufig eintretenden rheumatischen Schmerzen, welche im Prodromalstadium der genannten Erkrankungen sich nahezu constant vorfinden, nicht auf eine nervöse Affection hinweisen?

Nachdem ich im vorstehenden die physiologische Wahrscheinlichkeit der Existenz von Nerven an den Capillaren dargelegt habe, erübrigt mir noch zu bemerken, dass der erhobene Einwand, weil eine Reizbarkeit der Capillaren nachgewiesen ist, existirten solche Nerven nicht, keinenfalls für stichhaltig zu erachten ist. Denn eine direkte Ansprache der Capillaren bleibt ja möglich, auch wenn dieselben innervirt sind, aber sie ist durchaus nicht vollkommen ausreichend zur Erklärung der oben angeführten Thatsachen, insbesonders derer, welche das klinische Gebiet berühren. Und ausserdem sind auch keinesfalls alle Autoren der Ansicht, dass die Capillaren contractil

seien, so z. B. spricht Krause[1]) den Capillargefässen jegliche Contractilität ab.

Sicherlich wird auch der kleinste Fortschritt in der Erkenntniss der morphologischen Verhältnisse dieses Gebietes willkommen sein, um etwas mehr Licht in den noch sehr dunklen Sachverhalt des Zusammenhanges zwischen Nerven und Capillaren zu bringen und[2]) „noch ist die Nervenphysiologie nicht so klar, dass man Beobachtungen abweisen müsste, weil sie mit den angenommenen Theorien in Widerspruch stehen."

Für das erste mich mit dem anatomischen Theile dieser Frage beschäftigend, hoffe ich, derselben später auch auf dem physiologischen Gebiete noch näher zu treten.

Nunmehr gehe ich dazu über, die bisherigen Ansichten der Bearbeiter dieses Themas darzulegen und werde dieselben in chronologischer Reihenfolge vorführen. Eine ausführliche Darstellung dieser Ansichten halte ich bei einer Spezialbearbeitung um so nothwendiger, als sich hierüber bis jetzt nur eine ganz kurze statistische Uebersicht in W. Krause's Handbuch der Anatomie und einige Notizen in dem Aufsatze von Bremer finden.

Wie weit diese Beobachtungen mit den meinen übereinstimmen oder von ihnen abweichen, werde ich erörtern, nachdem ich meine Resultate auseinander gesetzt haben werde.

Sämisch[3]) konnte bei den von der Coniunctiva aus eintretenden Randcapillaren der Cornea eine Beziehung zwischen den Gefässen und Nerven nicht finden. Beale[4]) beobachtete, dass jede Capillare von zwei marklosen Nerven begleitet sei.

Ciaccio[5]) sah in den tieferen Schichten der Froschhaut

---

[1]) W. Krause, cf. oben pag. 318.

[2]) Henle, Allg. Anatom. pag. 60.

[3]) Sämisch, Beiträge zur normalen und patholog. Anatomie des Auges. Lpzg. 1862, pag. 16.

[4]) Philosophical transactions 1864.

[5]) Ciaccio, On the distrubition of nerves to the skin of the frog etc. Quart. Journ. of micr. science 1864. Referat von Klebs im Centralblatt f. Medicin 1864. No. 22, pag. 338.

ein Nervennetzwerk, das nicht vollständig parallel geht, dem capillären Netzwerk. Von diesem Netzwerk steigen Nervenstämme in senkrechter Richtung gegen die oberflächliche Lage der Haut auf, um hier dicht über der mittleren Schicht ein dem der tieferen Schichten ähnliches Netzwerk zu bilden. Die dunkelrandigen Fasern des oberen Netzwerkes gehen in blasse über; die Bündel theilen sich, verlieren die Scheide und bilden, an das oberflächliche Capillarnetz gelangt, unter demselben einen Plexus. Nirgends giebt es freie Endigungen.

Tomsa[1]) erwähnt vorübergehend, dass die oberflächlichsten kurzen Capillarschlingen in der Haut der glans penis von Nervengeflechten umsponnen seien.

Stricker[2]) giebt die Abbildung eines marklosen Nervenfadens, welcher einen an der äusseren Wand eines capillären Lymphraumes aufsitzenden Kern berührend endigt; ferner ist bei ihm ein markloser Nervenfaden abgebildet, welcher sich um das Capillargefäss windet.

Langerhans[3]) habe, meint Krause[4]), in den Papillen der Fingerspitzen einzelne oder zahlreiche blasse Endfasern mit Kernen an die Capillarschlingen sich anlegen sehen.

Derselbe berührt[5]) jedoch nur flüchtig, dass er feine marklose Nervenfasern in die Gefässpapillen habe eintreten sehen, ohne einen directen Zusammenhang der Capillaren und Nerven zu betonen.

Vorher sagt[6]) er einmal gelegentlich: „Den Eintritt von markhaltigen Fasern in sogenannte Gefässpapillen habe ich nicht beobachtet."

---

[1]) Tomsa, Sitzungsberichte der Wien. Akad. Bd. 51, 1865. Ueber den peripher. Verlauf des Axenfadens in der Haut der glans penis.

[2]) Stricker, ebend. Unters. über die capill. Blutgefässe in der Nickhaut des Frosches. Taf. I, Fig. 1. Taf. II, Fig. 3.

[3]) Langerhans, Ueber die Nerven der menschlichen Haut. Arch. von Virchow Bd. 44. 1868. pag. 325.

[4]) W. Krause, cf. oben pag. 543.

[5]) Langerhans, ebend. pag. 335.

[6]) Ders., ebend. pag. 328.

Die von Krause citirten Endfasern mit Kernen an den Capillarschlingen konnte ich bei Langerhans nicht erwähnt finden. Kessel[1]) schildert einzelne Nervenfasern des Trommelfells, die sich den Capillarcontouren dicht anschmiegen, auch wohl stellenweise von denselben abheben, um sich dann von Neuem anzulegen, so dass ein schmaler, heller Raum zwischen Nerv und Gefässwand sichtbar wird.

Eine zweite Gattung von Nervenfasern, einfache Axencylinder ohne Schwann'sche Scheide, sah Kessel sich auch auf der Capillarwand selbst dichotomisch theilen.

Andere Nervenfasern legten sich mit kernhaltigen Anschwellungen an die Capillarwand an, welche Kessel nicht als die letzten Enden der Gefässnerven betrachtet, da er von denselben einigemale noch feinste Fädchen ausgehen sah. Auch nur in relativ seltenen Fällen, sagt Kessel, war es ihm überhaupt gelungen, mit vollster Evidenz die angedeuteten Verhältnisse zu beobachten.

Tomsa[2]) konnte bei seinen Untersuchungen der Hautpapillen aus den marklosen Nervennetzen des Papillartheiles Fibrillen nach den Papillen abzweigen sehen und sich zu den Blutcapillaren der Hautwärzchen begeben. Diese Fibrillen, versehen mit den bekannten Kerneinlagerungen peripherischer Nervenzweige, bilden anastomosirend ein Netz, welches die Capillaren einhülst, wobei die kernartigen Anschwellungen meist als Knotenpunkte der Anastomosen dienen. Aus diesen Netzen zweigen sich wieder zahlreiche zarte Fibrillen ab, jedoch ohne Kerne, welche, neuerdings anastomosirend, sich in die Capillarwand einsenken.

Ob sie vorwaltend den Kern der die Capillarwand zusammensetzenden Spindeln aufsuchen, oder nur im Protoplasma jener enden, konnte Tomsa aus dem Grunde nicht deutlich

---

[1]) Kessel, Nerven und Lymphgefässe des Trommelfells. Centralblatt für Medicin. 1869. Nr. 23 und 24. pag. 356 ff.

[2]) Tomsa, Nerven der Blutgefässcapillaren. Centralblatt für Medicin. 1869. No. 36, pag. 562.

unterscheiden, weil mit der Goldfärbung der Nerven immer eine störende Färbung der Capillarwand verbunden war.

Tomsa versprach, später noch ausführlich darüber abzuhandeln und that dieses im Jahre 1873; ich werde unten die weiteren Resultate anführen.

An dieser Stelle sei es gestattet, auf einen Irrthum aufmerksam zu machen, welcher in Aubert's [1]) Abhandlung enthalten ist.

Aubert citirt nämlich, dass Tolotschinoff [2]) marklose Nervenfasern an die Capillarwand gehend gesehen habe, ohne dass es gelungen wäre, die Nervenfasern in einen Capillarkern zu verfolgen.

Tolotschinoff sagt aber nur in seinem Aufsatze:

„Da uns hier nur die Beziehungen der Nerven zu den Muskelfasern interessiren, so lassen wir ihr Verhalten zu den Gefässen und Epithelien ganz ausser Acht", und konnte ich den von Aubert citirten Ausspruch in dem Aufsatze von Tolotschinoff nicht auffinden.

Lipmann [3]) behauptet, dass im Mesenterium des Frosches die Capillaren constant von 1—2 blassen kernhaltigen Fasern begleitet werden. Theils sind es Fortsetzungen der Nerven des Stammgefässes, theils treten sie aus dem Netz der Serosa hinzu und stehen stets mit dem letzteren in Verbindung. Der Gefässwandung selten ganz eng anliegend, entfernen sie sich aber auch in der Regel nur wenig von ihr. Ihr Verlauf ist fast durchweg leicht gewunden, indem sie bald auf diese, bald auf jene Seite des Gefässes treten. Sind zwei Fasern vorhanden, so sind dieselben hier und da durch feine, schräg über das Gefäss laufende Fädchen verbunden.

Begleitet, wie nicht selten, nur eine Faser, so umspinnt diese das Capillarrohr sehr häufig in Form einer mehr oder

---

[1]) Aubert, cf. oben, pag. 458.

[2]) Tolotschinoff, Ueber das Verhalten der Nerven zu den glatten Muskelfasern der Froschharnblase. Arch. f. mikr. Anat. Bd. 5, 1869, pag. 509.

[3]) Lipmann, Die Nerven der organischen Muskeln. Inaugur.-Dissertation. Berlin. 1869. pag. 28 ff.

weniger langgezogenen Spirale. Auch hier sah Lipmann in einzelnen Fällen noch feine Abzweigungen auf die Gefässwand selbst übergehen, wo sie sich indessen bald der Verfolgung entzogen. Insbesonders konnte er nähere Beziehungen derselben zu den zelligen Elementen der Capillarwand nicht wahrnehmen.

Eberth[1]) konnte, mit Ausnahme der Capillaren, in allen Gefässen, selbst in der Adventitia der muskellosen Venen der Pia, Nerven nachweisen.

Beale[2]) beschrieb Terminalnetze an den Capillaren der Fledermausflügel ähnlich den bereits früher (1864) von ihm beim Frosch beschriebenen.

Klein[3]) giebt eine sehr genaue Darstellung von Terminalnetzen an den Capillaren der Nickhaut des Frosches mit sehr deutlichen Abbildungen.

Tomsa[4]) gab in seiner früher versprochenen ausführlichen Auseinandersetzung nicht, wie Krause zu glauben scheint, die Erklärung ab, dass das von ihm beschriebene Endnetz eine feinkörnige Masse sei, sondern er sagt, dass dasjenige, was von ihm an den dunkelen Präparaten als dichtes, äusserst feines, den Capillaren unmittelbar, vereinzelt und umschrieben anliegendes, zweites Netzwerk gedeutet wurde, dass dieses sich an den helleren Präparaten als eine feinkörnige Masse erkennen lasse, welche der Wand des Capillarrohrs unmittelbar anliegt.

Aus dem in der Hautpapille sich verästelnden, gröberen Nervennetze treten einzelne Nervenfibrillen heraus und lagern sich mit einem drüsigen, meist ellipsoiden oder spindelförmigen Häufchen feinkörniger Masse unmittelbar an einer bestimmten Stelle einer Capillare an. Ueber das Verhältniss der Nervenfaser zu der terminalen, körnigen Substanz, über das der

---

[1]) Eberth, Von den Blutgefässen, in Stricker, Handbuch der Lehre von den Geweben. 1871. pag. 193.

[2]) Beale, Nerve-researches etc. Monthly microsc. Journ. 1872.

[3]) Klein, Distribution of non medullated nerve-fibres. Quarterly microsc. Journ. 1872.

[4]) Tomsa, Beiträge zur Anatomie und Physiologie der menschlichen Haut. Arch. für Dermatologie und Syphilis. Bd. 5. 1873. pag. 55.

letzteren zum Capillarrohre und seinen histologischen Elementen konnte Tomsa nichts näheres constatiren.

Diesen Befund machte Tomsa an den Capillaren der Hautwärzchen, zumal an der Hohlhand und an der planta pedis; an den übrigen Capillaren innerhalb der Menschenhaut, bemerkt er ausdrücklich, sei es ihm nicht gelungen, das Hinzutreten von Nerven zu beobachten, obzwar z. B. die Schweissdrüsen mit ihren Capillaren von einem reichen Nervennetz umsponnen werden.

Ciaccio[1]), welchen ich bereits oben (1864) citirt habe, wies Terminalnetze an den Capillaren der menschlichen Coniunctiva nach.

F. Darwin[2]) sah in der Harnblase des Hundes feine Nervenfibrillen an die Capillargefässe herantreten.

Goniaew[3]) beschäftigte sich eingehend mit den Nervenendigungeu an den Capillaren des Oesophagus und des Magens vom Frosch.

Er sah, dass das in den oberflächlichen Schichten der Schleimhaut des Oesophagus dicht ausgebreitete Capillarnetz von dünnen Bündeln kernhaltiger Nervenfasern begleitet ist. Die einzelnen Nervenfäden schlagen verschiedene Richtungen ein, theilen sich und liegen dem zugehörigen Capillargefässe einzeln unmittelbar an oder auf, trennen sich wieder von demund anastomosiren mit benachbarten Nervenfäden. Diese Fäden haben an den Knotenpunkten besonders zahlreiche Verdickungen, welche letztere der Capillarwand häufig unmittelbar aufliegen.

Versagt hier zufällig das Chlorgold, meint Goniaew, so hat es den Anschein, als ob eine „knopfförmige Nervenendigung“ der Capillarwand aufliegt.

[1]) Ciaccio, Sul modo come terminato i nervi dello coniunctiva dell' occio umano (Communicatione preventiva). Annali di oftalmol. Vol. II. 1873.

[2]) F. Darwin, Contributions to the anatomy of the sympathie ganglion of the bladdcr in their relation to the vascular system. Quart. journ. of micr. science 1874.

[3]) K. Goniaew, Die Nerven des Nahrungsschlauches. Arch. f. mikr. Anat. Bd. 21. 1874. pag. 489.

Weder zwischen, noch an den Capillaren giebt es freie, knopfförmige Nervenendigungen.

Nesterowsky[1]) schilderte, wie die Blutcapillaren im Innern der Leberläppchen von einem dichten Nervennetz umsponnen werden, welches das Resultat einer häufig erfolgenden gabelförmigen Theilung der die Capillaren begleitenden Nervenfasern ist.

Indem diese Nervenfasern sich gabelförmig verzweigen, schneiden sie bald einander, bald anastomosiren sie miteinander.

Häufig ist dieses Nervennetz so feinmaschig, dass man selbst bei starker Vergrösserung schwer unterscheiden kann, wo die Nervenfasern einander schneiden, oder mit einander anastomosiren.

Kolatschewsky[2]) giebt ein etwas unklares Bild von Netzen, welche die Blutcapillaren in der Leber umspinnen. Er hält die von ihm beschriebenen Fasern für Nerven, obwohl er selbst zugesteht, dass ihm das Hauptcriterium zur Bestimmung der Nervennatur der Fasern fehlte; so ist es ihm nie gelungen, die Verbindung dieser Fasern weder mit der dickeren, dunkelcontouirten Nervenfasern, noch mit Nervenzellen zu sehen, welche letztere er in der Leber überhaupt nicht gesehen hat.

Zum Schlusse der Zusammenstellung der von den verschiedenen Autoren gemachten Angaben habe ich diejenigen anzuführen, welche in dem eingangs meiner Besprechung erwähnten Aufsatz von Bremer mitgetheilt sind.

Bremer[3]) giebt eine sehr klare Darstellung der einschlägigen Verhältnisse, zu deren Erläuterung noch einige vorzügliche Abbildungen wesentlich beitragen.

Er stellt als allgemeingültig den Satz auf, dass jedes, selbst

---

[1]) Nesterowsky, Ueber die Nerven der Leber. Arch. v. Virchow. Bd. 63. 1875. pag. 416.

[2]) Kolatschewsky, Beiträge zur Histologie der Leber. Arch. f. mikr. Anat. Bd. 13. 1877. pag. 415.

[3]) Bremer, Die Nerven der Capillaren, der kleineren Arterien und Venen. Arch. f. mikr. Anat. Bd. 21. 1882. pag. 663.

das kleinste Capillargefäss von Nerven begleitet wird, gewöhnlich von zwei marklosen Nervenfasern.

Bei genauerer Untersuchung sieht man eine oder zwei noch feinere Nervenfibrillen den Capillaren dicht aufliegen und mittelst knopfförmiger Verdickung mit der Gefässwand in Verbindung treten; diese Verdickungen sind die letzten Endigungen der Capillarnerven.

An den Capillaren der Skeletmuskeln des Frosches beobachtete Bremer öfters ganglienartige Anschwellungen, wirkliche Ganglien in Verbindung mit Gefässnerven nur im Gebiete des Sympathicus.

Die Nerven benachbarter Capillaren anastomosiren zuweilen miteinander, bilden aber von den Nerven der Nachbargewebe sich stets fernhaltend ein in sich abgeschlossenes System.

Mit den Kernen der Capillargefässzellen haben die Nervenenden nichts zu thun.

Es erübrigt mir noch die Bemerkung, dass in sämmtlichen Handbüchern mit Ausnahme von Krause[1]), welcher sie unter dem Capitel der „zweifelhaften Nervenendigungen“ bespricht und Eberth[1]), der ihre Existenz ganz leugnet, die Nerven der Capillargefässe überhaupt nicht erwähnt werden.

Von einer Beurtheilung der verschiedenen Arbeiten, sowie von einer Besprechung der Darstellungsmethoden der einzelnen Autoren habe ich bis jetzt abgesehen und werde dieses später in Parallele mit den von mir gefundenen Resultaten, sowie der Art und Weise, wie ich diese gefunden habe, thun.

Vorab erlaube ich mir, darauf aufmerksam zu machen, dass die meisten Beobachter sich auf einen bestimmten Theil eines Thieres beschränkten, während ich sowohl verschiedene Thiere, wie auch verschiedene Gewebe derselben zur Untersuchung verwendete, als mich auch verschiedener Darstellungsmethoden bediente.

Ich beschränkte mich nicht auf die bisher meist ge-

[1]) Krause und Eberth (in Stricker) cf. oben.

brauchten Kaltblüter, welche sich besser vergolden lassen sollen, besonders Frosch und Salamander, sondern benutzte auch vielfach Katze, Maus und Meerschwein.

Die besten Präparate erhielt ich vom Menschen, indem mir verschiedene Organe eines Hingerichteten zur Verwendung standen, dessen Leichnam acht Minuten nach der Enthauptung dem anatomischen Institute überwiesen wurde.

Somit dürfte ich wohl meinen bei allen Objecten übereinstimmend gefundenen Resultaten eine allgemeine Gültigkeit vindiciren, ohne die Grenzen der exacten Beobachtungen durch hypothetische Annahmen zu überschreiten.

Die eingeschlagenen Methoden, mit welchen ich diese Resultate erzielte, waren folgende.

Im Allgemeinen wurde das von Loewit[1]) angegebene Verfahren mit einer Modification von Bremer[2]) benützt.

Das Material wurde immer und immer wieder einer neuen Untersuchung unterzogen. Ergab sich etwas brauchbar, so wurde das Präparat in einem Tropfen von 1 proc. ameisensaurem Glycerin, in welchem es bereits längere Zeit war, auf den Objectträger gebracht und mit Canadabalsam umrahmt.

Zerzupfung wurde stets sorgfältig vermieden.

Ferner wandte ich noch folgendes Verfahren an:

Das zu untersuchende Material kam in frischem Zustande zuerst mehrere Minuten lang in eben ausgepressten Citronensaft, in dem es bald durchsichtig wurde.

Mit destillirtem Wasser abgespült, wurde es dann der Goldbehandlung wie bei dem obigen Loewit'schen Verfahren unterzogen.

Nachdem die so behandelten Stücke ebenfalls mehrere Wochen in 20 proc. und dann in 1 proc. ameisensaurem Glycerin gelegen waren, wurden sie noch in der üblichen Weise mit Alkohol und Nelkenöl behandelt und in Canadabalsam einge-

---

[1]) Loewit, Die Nerven der glatten Musculatur. Wiener Sitzungsberichte Band 71.

[2]) Bremer, Ueber die Endigungen der markhaltigen und marklosen Nerven im Muskel. Arch. f. mikr. Anat. Bd. 21.

bettet. Diese Behandlungsmethode ergab die relativ grösste Zahl von sehr guten Präparaten.

Andere Präparate kamen direct in 1proc. Goldchloridlösung. Nach 20 Minuten in 33proc. Ameisensäurelösung, in welcher sie 24 Stunden im Dunkeln verblieben; dann in 25proc. Ameisensäure gleichfalls während 24 Stunden unter Ausschluss des Lichtes.

Darauf kamen sie in eine angesäuerte Mischung von Glycerin und destillirtem Wasser zu gleichen Theilen. Hernach wurden sie gleichfalls mit Alkohol, Nelkenöl und Canadabalsam behandelt.

Die Beobachtung erfolgte mit Hartnack Immersion No. X, Oc. 3, und wurden nach diesen Bildern auch die meisten Zeichnungen entworfen.

Bei jedem einzelnen Präparate, sowie dessen Zeichnung habe ich die Behandlungsmethode sowohl, als auch die angewandten Systeme angegeben.

Als unbedingt feststehend kann ich den Satz hinstellen, dass alle Gefässe bis zu den feinsten Capillaren in unmittelbarem Zusammenhang mit Nerven stehen; sei es, dass die letzteren in ihrem Verlaufe den Capillaren direct anliegen und durch knoten-, oder zuweilen nur punktförmige Anschwellung mit den Capillaren in Beziehung treten, oder dass die Nerven mit unten näher zu beschreibenden Endapparaten an der Capillarwand endigen.

Um der Vermuthung entgegenzutreten, als könnte es sich in manchen Fällen um elastische Fasern handeln, welche durch Goldchlorid geschwärzt waren, so bemerke ich, dass überhaupt nur diejenigen Präparate von mir in Betracht gezogen worden sind, in welchen ein Zusammenhang mit unzweifelhaften Nervenfasern als nachgewiesen zu erachten war. Ganz unberücksichtigt liess ich diejenigen Stellen, wo der vermeintliche Nerv nur eine kurze Strecke sichtbar war; bei derartigen Präparaten trat ich nicht einmal der Frage näher, ob es sich thatsächlich um eine Nervenfaser oder um eine geschwärzte elastische Faser

handle und habe diese demgemäss auch nicht zur Grundlage der folgenden Beschreibung benützt.

Aus den erstgenannten guten Präparaten geht nun mit Gewissheit hervor, dass alle Capillargefässe von feinsten marklosen Nervenfasern begleitet werden.

Im grossen Ganzen laufen diese Fasern parallel der Richtung des zugehörigen Gefässes; natürlich ist der rein mathematische Begriff der Parallele nicht festzuhalten, da an einzelnen Stellen, wo das Capillargefäss vielleicht einen Bogen beschreibt, die begleitende Nervenfaser, ihre eigene Richtung festhaltend, gewissermassen die Secante bildet, oder umgekehrt, wo das Gefäss in gerader Richtung fortzieht, sich die Nervenfaser in einem kleinen Bogen etwas abhebt.

Ein constantes Verhältniss in Bezug auf die Lagerung der Nervenfasern von der Capillarwand besteht nicht.

Bisweilen hebt sich die Nervenfaser so weit von der Wand des zugehörigen Capillarrohres ab, dass man, diese Stelle zuerst betrachtend, nicht an eine Zusammengehörigkeit beider denkt; erst wenn man beide eine längere Strecke verfolgt, sieht man sie ober- und unterhalb der zuerst gesehenen Stelle in unmittelbarer Zusammenlagerung.

Häufig sind es zwei Nervenfasern, welche an beiden Seiten des Gefässes herabziehen.

In diesen Fällen sah ich niemals eine Nervenfaser selbst von der einen Seite zur andern hinübertreten oder beide kreuzweise übereinandergehend die Seiten vertauschen, sie bleiben stets auf derselben Seite.

Hingegen in Fällen, wo nur eine Nervenfaser zur Beobachtung kommt, sieht man dieselbe zuweilen in langgedehnten Spiralen, zuweilen in scharfem Bogen über das Gefass hinübertretend, sich auf der anderen Seite fortsetzen. Kurz abbiegend, beinahe im rechten Winkel auf die andere Seite tretend, sieht man die Nervenfasern dort, wo die Capillare selbst rasch umbiegt. Um so bestimmter ist dann zu beobachten, wie genau die Nervenfaser dem Verlauf der Capillare folgt.

In langen Zügen winden sich die Nerven um die Gefässe

herum, wenn die letzteren ihre Richtung beibehalten; aus geringer Entfernung an das Capillarrohr herantretend, verläuft die Nervenfaser eine Strecke weit längs der einen Seite des Gefässes, geht nach und nach auf die obere Fläche über, um schliesslich wieder der gegenüberliegenden Seite sich anzuschmiegen.

Und so wiederholen sich die langgezogenen Touren mehrere Male.

Haben wir es mit zwei feinen Nervenfasern zu thun, welche, wie oben erwähnt, je an derselben Seite des Gefässes bleiben, so sehen wir dieselben durch Anastomosen in Verbindung miteinander treten.

Diese anastomosirenden Fäden, gewissermassen Transversalen zwischen den beiderseitig parallel laufenden Nerven bildend, stehen niemals senkrecht zur Achse der Capillare, somit auch nie senkrecht auf die zu verbindenden Fasern, sondern schneiden dieselben immer im spitzen Winkel, meistens etwa von 45^0, eher etwas mehr als weniger.

Proportinal der Winkelgrösse muss der transversale anastomosirende Faden ziemlich kurz von der einen Seite zu der anderen hinübergehen, so dass eine Verwechslung mit der langgezogenen Tour einer über die Capillare hinübertretenden Nervenfaser nicht stattfinden kann, wenn etwa auf der einen Seite die Nervenfaser blasser erscheint als auf der gegenüberliegenden.

In seltenen Fällen habe ich beobachtet, dass ein Capillargefäss ausser von zwei Nervenfasern relativ stärkeren Kalibers, noch von feinsten, enge sich anschmiegenden Fibrillen begleitet wird, welche untereinander und mit den stärkeren Fasern anastomosiren.

Es bestehen also Differenzen in Bezug auf Zahl und Stärke der die Capillargefässe kontinuirlich begleitenden Nervenfasern.

Sowohl an den feinsten Nervenfibrillen, als auch an den Nervenfasern relativ stärkeren Kalibers sieht man Anschwellungen.

An einer einzelnen Faser, welche sich um das Capillargefäss windet, haben diese Anschwellungen alle eine mehr in die Länge gezogene Gestalt.

In der Längsform sich stets gleich, sind die Anschwellungen an Grösse sehr verschieden. Je näher mehrere aneinander stehen, desto kleiner sind sie; bei weiterer Entfernung nehmen sie an Grösse zu.

In Bezug auf die Zahl innerhalb einer bestimmten Strecke sind die Anschwellungen ganz unregelmässig.

Seltener sind die Verdickungen an solchen Nervenfasern, welche doppelseitig ein Capillargefäss begleiten; im Uebrigen entsprechen dieselben dem eben geschilderten Verhalten.

Anders ist die Sache bei den feinsten Nervenfibrillen, welche innerhalb zweier anderer Nervenfasern fast direct an der Capillarwand entlang laufen.

Die Verdickungen dieser letzteren zeigten sich als kleine Knöpfchen oder Pünktchen, welche in die Gefässwand eingelagert zu sein scheinen.

Nach der Entfernung von einander und der Zahl besteht keine Constanz und gelingt es überhaupt nur an den besten Präparaten sie zu sehen.

Dass diese Verdickungen nicht die letzten Endigungen der Nerven sind, werde ich weiter unten näher auseinandersetzen.

Wohl zu unterscheiden von den oben genannten Verdickungen sind diejenigen Anschwellungen, welche sich in den Knotenpunkten von Anastomosen oder an Theilungsstellen finden. Nicht gar selten sieht man an den Theilungsstellen nahezu dreieckige Knoten, wie sie sich im Verlaufe einer Faser nicht finden; es sind stets „Theilungsknoten“

Gemäss dem oben angeführten Verhalten in der Verlaufsrichtung der Nervenfasern sah ich nie eine Nervenfaser von einem Capillargefäss auf ein benachbartes abschwenken oder gar zu einem anderen in der Nähe befindlichen Gewebselemente sich begeben.

Ebenso sah ich an keiner Stelle Verbindungen der Capillargefässnerven mit etwaigen anderen Nervenfasern, sowie auch selbst in dem dichtgedrängtesten Capillarnetz, das mit den reichlichsten Nervenfasern versehen war, nirgends Anastomosen zwischen den Nerven, die benachbarten Capillargefässe begleiten.

Ich nehme darnach an, dass jede dieser Fasern dem zugehörigen Capillargefässe ausschliesslich folgt, um in bestimmter Form an demselben zu endigen.

Ueber diese letzten Endigungen der feinsten Nervenfasern an den Capillargefässen hat mir eine verhältnissmässig grosse Anzahl sehr deutlicher Präparate Auskunft gegeben.

Im grossen Ganzen möchte ich an der allgemeinen Bezeichnung „Terminalkörperchen“ festhalten, um diese Endigungen zu charakterisiren.

Sicher sind die Gebilde in allen Fällen nach demselben Typus construirt, wenn sie auch in Bezug auf einzelne kleine Abweichungen nicht ganz conform sind.

Vorläufig will ich anführen, von welchen Organen die betreffenden Präparate gefertigt sind, welche vollkommen klar die einschlägigen Verhältnisse zeigend, die allgemeine Gültigkeit meiner Behauptungen stützen:

Muskeln vom Menschen und Frosch; Peritoneum parietale vom Menschen; Flughaut einer Fledermaus; Mesenterium von Salamandra maculata.

Die Terminalkörperchen der Capillargefässnerven haben gewöhnlich eine ovale oder ellipsoide Gestalt, zuweilen ein halb durchschnittenes Oval, oder etwas mehr sich der Form eines Dreiecks nähernd.

Die Nervenfaser scheint nicht im Ganzen anzuschwellen, so dass das Körperchen seitlich scharf contourirt erscheint, während der Zwischenraum von blässerer Tinktion ist.

Bei mittlerer Vergrösserung sieht die in der Mitte liegende Substanz wie eine durcheinandergewürfelte, feinkörnige Masse aus, während man mit guten Immersionssystemen eine bestimmte Structur erkennt.

Es findet hier nämlich eine Theilung der feinen Nervenfaser statt und man sieht eine deutliche fibrilläre Streifung dieser Endplatte, welche von der Spitze des Körperchens nach der Capillarwand hin sich divergirend ausbreitet.

Diese feinsten fibrillären Endausbreitungen gehen nun nicht direct bis an die Gefässwandung hin, sondern enden an einer

besonders geformten Basis des Endkörperchens, in minimalem Abstand von der Capillarwand. Zuweilen findet man eine der Capillarwand parallel gehende Basis, auf welcher die Streifen enden, zuweilen hat das Terminalkörperchen eine mehr geschlossene ovale Gestalt und man sieht hier die feinen Fibrillen als Meridiane von einem Pol zum anderen ziehen, zuweilen ein birnförmiges Aussehen.

Immer aber, und ich darf sagen, ohne Ausnahme, gehen von dem unteren Ende des Terminalkörperchens zwei mehr oder minder breite Bündelchen unmittelbar an die Capillarwand hin und verlieren sich an derselben.

Meistens treten diese Endbündel unter äusserst spitzem Winkel an die Gefässwandung heran und gehen nach und nach in deren Contouren über; in seltenen Fällen stehen sie senkrecht zur Gefässwand und enden, dieselbe berührend, ohne sich nach irgendwelcher Richtung nachweislich fortzusetzen.

Im Falle die Terminalkörperchen mehr dreieckig geformt waren, so waren an Stelle der Endbündel nur zwei Fasern zu sehen, welche die Verlängerung der beiden Dreiecksschenkel bildeten und in gleicher Weise an die Capillarwand herantraten, wie die beschriebenen Bündelchen.

Fasse ich also das Gesagte zusammen, so sind die letzten Endigungen der Nervenfasern an den Capillaren Terminalkörperchen in dreieckiger, ovaler oder birnförmiger Gestalt mit fibrillärer Streifung, von deren breiteren Seite aus Bündelchen oder einzelne Fasern den direkten Zusammenhang mit der Capillarwand vermitteln.

Nirgends war es mir möglich gewesen, mit Sicherheit konstatiren zu können, mit welchen histologischen Elementen der Capillarwandung die letzten Nervenendigungen in Verbindung stehen.

Ob die aus der Endplatte kommenden Bündel resp. Fasern nur an das Protoplasma der Wandzellen oder in dasselbe gingen, ob nur eine oder mehrere Zellen damit zusammenhingen, darüber bin ich zu meinem Bedauern nicht im Stande, Aussagen zu machen.

Indess ist das geschilderte Verhalten der Nerven zu der Capillarwand nicht das einzige, es kommt noch ein anderes Verhältniss in Betracht.

An einzelnen Capillaren fand ich zur Seite längliche Zellen in Spindelform; ihre Längsaxe ist derjenigen des zugehörigen Gefässes parallel gerichtet.

Der Inhalt dieser Zellen erscheint granulirt, wird von schwarzen, scharf gezeichneten Contouren begrenzt. Innerhalb der Zellsubstanz, welche niemals einen fibrillären Charakter trägt, hebt sich ein dunkler Kern hervor, dessen Form ganz unregelmässig ist; das eine Mal klein und kreisrund, das andere Mal gross und länglich, wieder in einem anderen Falle eckig, gezackt. Ebenso verschieden ist die Lage des Kerns, an der Spitze, wandständig oder central.

Eine nähere Untersuchung des Kerninhaltes war wegen der dunklen Tinction desselben nicht zu erzielen.

Von den spitzen Enden einer solchen Zelle, welche sich in einem gewisssen Abstande von der Capillarwandung befindet, zieht sich nach meiner bisherigen Beobachtung je eine feinste Faser nach dem Gefässe hin, um daran mit einem Terminalkörperchen zu endigen.

In wenigen Fällen zeigen die Fasern selbst noch in ihrem Verlaufe kleine, längliche Verdickungen, ähnlich denjenigen, welche ich bereits oben an den Nervenfasern beschrieben habe.

Die Terminalkörperchen befinden sich mit wenigen Ausnahmen in gleicher Entfernung von der Hauptzelle, die die Fasern aussendet; in der äusseren Form ist an denselben keine Verschiedenheit wahrzunehmen, sie sind alle birnförmig. Meistens liegen sie dem Gefässe enge an. Ihr Inhalt ist ziemlich blass, fibrillär angeordnet.

Von einer Verwechslung dieser Gebilde mit den Zellen der sogenannten adventitia capillaris kann absolut keine Rede sein.

Sowohl die adventitia capillaris ist in ihren Formen [2]), als auch auch die von mir gefundenen Zellen sind in ihrem Ver-

---

[1]) cf. Abbildungen der advent. capill. in Stricker, pag. 203, 205, 206.

halten jede für sich so characteristisch, dass man auf den ersten Blick einen Unterschied beider bemerkt.

Auf Grund des positiven Befundes sowohl, als auch gestützt auf die Differentialdiagnose, unter Ausschluss anderer Möglichkeiten, stehe ich nicht an, die Zellen als bipolare „oppositopole“ Ganglienzellen — d. h. solche Zellen, wo die Abgangsstellen der Fasern sich entgegengesetzt sind — zu betrachten.

Näheres über den Bau, das Vorkommen, sowie das physiologische Verhalten dieser gangliösen Elemente behalte ich mir in einer weiteren Untersuchung vor.

Hinsichtlich der Grösse vorgenommene Messungen ergaben, dass die Terminalkörperchen durchschnittlich einen Längendurchmesser von 0,005—0,01 mm. hatten, einen Breitedurchmesser von 0,002—0,005 mm.; eine Constanz dieser Grössen ist nicht vorhanden und kommen mitunter auch Endplatten vor, welche um ein Beträchtliches die Durchschnittsgrösse übertreffen.

In denselben Grenzen bewegen sich die zuletzt beschriebenen Zellen.

Nach nunmehr beendeter Schilderung meiner Resultate liegt es mir ob, darzulegen, bis wie weit meine Beobachtungen mit denen der früheren Autoren übereinstimmen.

Die Angaben Langerhans' sind an und für sich zu allgemein gehalten, sie stehen aber nicht im Widerspruch mit dem von mir geschilderten Befunde.

Sämisch arbeitete mit Oel-Injectionen und Essigsäurelösung, wandte aber noch nicht die Vergoldung an, in Folge dessen war er auch wohl nicht im Stande, einen Zusammenhang der Nerven mit den Capillaren nachzuweisen.

Der Ansicht Ciaccio's, welcher ein sehr präcises Bild von Terminalnetzen an den Froschhautcapillaren und später in der menschlischen Conjunctiva entwerfend, die Existenz freier Endigungen bestreitet, kann ich nicht beitreten.

Während die erste Abbildung Stricker's, das Ende einer Nervenfaser darstellend, kaum der Wirklichkeit entsprechen dürfte, ist es hingegen bei der zweiten Figur, auf welcher sich

ein markloser Nervenfaden um das Capillargefäss windet, sicher der Fall.

Kessel hat meiner Ansicht nach die vollständig richtigen Bilder gesehen und sind seine Abbildungen [1]) auch insofern den thatsächlichen Verhältnissen entsprechend, wenn man die verschiedenen Anschwellungen als Theilungsknoten betrachtet.

Tomsa hebt ebenfalls die Theilungsknoten hervor und beschreibt auch Terminalkörperchen. Leider hat Tomsa hiervon nur eine Abbildung [2]) gegeben, aus welcher nicht alle Verhältnisse mit der Klarheit zu ersehen sind, wie es nach der genauen Beschreibung, mit welcher ich sonst übereinstimmen würde, zu wünschen wäre.

Lipmann's Angaben sind sicher der Wirklichkeit entsprechend; er schildert den Verlauf der Nervenfasern nur in allgemeinen Zügen, während er die genaueren Einzelheiten als nicht in den Rahmen seiner Aufgabe gehörig, ausser Acht lässt.

Was die Arbeiten von Beale und Klein anbetrifft, so schliesse ich mich der Ansicht Bremer's an, dass sie im Allgemeinen thatsächliche Verhältnisse darstellen, jedoch die letzten Endigungen übersehen haben, in Bezug auf welche ich allerdings anderer Ansicht bin als Bremer.

Bei Goniaew findet sich bis auf die Angabe, dass die Capillargefässnerven mit benachbarten Nervenfäden anastomosiren — G. scheint dieses Verhalten als die Regel zu betrachten — nichts, was nicht in Wirklichkeit vorhanden wäre. Nur halte ich die Ansicht Goniaew's über das Versagen der Goldchloridwirkung und der Vortäuschung von „knopfförmigen Nervenendigungen" zu weit gehend. Es kann das ja mitunter passiren, aber deswegen principiell die Möglichkeit von Terminalkörperchen auszuschliessen, ist wohl kaum gerechtfertigt.

Dasselbe Bedenken wegen der Anastomosen muss ich im erhöhten Maasse gegen die Ansicht Nesterowsky's geltend

[1]) cf. Kessel's Abbildung in Stricker pag. 854.

[2]) cf. Tomsa's Abbildung im Arch. f. Dermatologie und Syphilis Bd. 5. 1873. Taf. II, Fig. XIV.

machen, da nach dessen Schilderung die Anastomosen und Verzweigungen so zahlreich sind, dass man die einzelnen Nervenfasern nicht mehr unterscheiden kann.

Die Beschreibung und Abbildungen Kolatschewsky's halte ich schon deswegen für unrichtig, weil die dunkeln Fasern, welche Nerven sein sollen, gar nie im Zusammenhange mit solchen von ihm gesehen worden sind.

Bremer's Beschreibung und Abbildungen halte ich bis auf die Frage der letzten Endigungen für vollkommen zutreffend und weiche nur in dem Punkte ab, dass, wie er meint, die Nerven benachbarter Capillaren hin und wieder anastomosiren; ebenso in Bezug auf die von ihm angeführte Ausnahme, in welcher die Capillargefässnerven mit Endapparaten von Nerven an quergestreiften Muskelfasern in Verbindung getreten sind.

Ich bin in diesen beiden Punkten anderer Ansicht, weil ich beides nicht beobachtet habe, will aber die Möglichkeit nicht durchaus bestreiten, da Bremer selbst diese Verhältnisse nicht als regelmässig vorkommend bezeichnet, sondern von dem Ersteren sagt, dass es nur hin und wieder vorkomme, das zweite überhaupt als Ausnahme hinstellt.

Als Endresultat meiner Arbeit stelle ich nun Folgendes auf:

In Bezug auf die Nachprüfung der früheren Arbeiten die Bestätigung, dass

1) jedes, auch das kleinste Capillargefäss von Nerven begleitet wird;
2) die Nervenfasern in unmittelbaren Zusammenhang mit den Capillaren stehen.

Im Anschluss an diese Bestätigung wurden von mir neu aufgefunden die Thatsachen, dass

1) die letzten Endigungen der Nervenfasern an den Capillaren Terminalkörperchen von bestimmtem Typus sind;
2) Nervenzellen an den Capillargefässen vorhanden sind.

In der Hoffnung, dass es mir mit der vorstehenden Arbeit gelungen ist, einen kleinen Beitrag zur Aufklärung des noch in manchen Punkten so dunklen Gebietes der Histologie ge-

bracht zu haben, werde ich es nicht unterlassen, in der bereits früher angedeuteten Weise, meine Beobachtungen in Bezug auf die peripherischen Ganglienplexus der Capillargefässe weiter auszudehnen und auch die physiologische Frage in Bezug auf die Innervirung der Capillargefässe näher zu erforschen.

Nachschrift: Bereits nach Fertigstellung meiner Arbeit erhielt ich einen Aufsatz von Grünhagen[1]), welcher, veranlasst durch die Aufmerksamkeit, die in neuerer und neuester Zeit der Beschaffenheit der Blutcapillaren zugewendet wird, die Capillarenconvolute der processus ciliares des Kaninchens daraufhin untersuchte, ob sie innervirt seien, oder nicht. Grünhagen arbeitete sowohl mit Chlorgold, als auch mit einer neuen Tinctionsmethode zur Nervendarstellung, nämlich mit Hämatoxylin und kommt mit beiden Verfahren zu dem Endresultate, dass an den Capillaren gangliöse Geflechte vorhanden sind.

Mit Freuden begrüsse ich dieses Resultat, welches mir im Voraus gewissermassen eine Bestätigung meiner Arbeit bildet.

[1]) Grünhagen, die Nerven der Ciliarfortsätze des Kaninchens. Arch. f. mikr. Anat. Bd. 22, 1883, Heft 3.

Obige Untersuchungen machte ich im Wintersemester 1882/1883 im histiologischen Institute zu München. Eine angenehme Pflicht ist es mir, meinem hochverehrten Lehrer, Herrn Prof. Dr. Carl Kupffer für die freundliche Unterstützung, die er mir zu Theil werden liess, am Schlusse meiner Arbeit meinen tiefgefühlten Dank auszusprechen.

Erklärung der Figuren.

Fig. 1. Salamander, Mesenterium. (Loewitsche Methode.) Oc. 3. Immersion Nr. 10 von Hartnack.
a) Endigung.

Fig. 2. Salamander, isolirte Muskelcapillare. (Loewit'sche Methode.) Oc. 3. Syst. VIII. von Hartnack.
a) } Endigungen, die letzte der Capillare aufliegend.
a^1) } Endigungen, die letzte der Capillare aufliegend.
a^2) } Endigungen, die letzte der Capillare aufliegend.
b) Anschwellung im Verlauf der Nervenfaser.
c) Anastomosirender Faden.

Fig. 3. Fledermaus, Flügel (1 proc. Goldchlorid, 33 proc., 25 proc. acid. form. Text. pg. 16). Oc. 3, Immersion Nr. 10 v. Hartnack.
a und b. Endigungen.

Fig. 4) Frosch, isolirte Muskelcapillare (Loewit'sche Methode). Oc. 3. Immersion Nr. 10 v. Hartnack.
a) Endigung.

Fig. 5) Frosch, cf. Fig. 4. Oc. 3. Syst. VII. v. Hartnack.
a) Endigung, theilweise dem Capillargefäss aufliegend,
b) Anschwellungen.

Fig. 6. Mensch, Capillargefäss aus dem musc. pector. maior. (Citr. Gold. Text. pg. 15.) Oc. 3. Syst. VII. v. Hartnack. a. Endigung, b. Anschwellungen.

Fig. 7. Mensch, Periton. parict. cf. Fig. 6. Oc. 3. Immersion No. 10 v. Hartnack. a Endigung.

Fig. 8. Mensch, musc. pector. muior. cf. Fig: 6. Oc. 3. Immersion No. 10 v. Hartnack. cf. Text. pg. 22. a. Hauptzellen, b. Enderkolben.

Fig. 1.

Fig. 2.

Fig. 3.

Fig. 4.

Fig. 6.

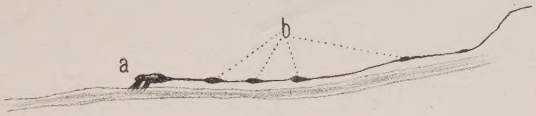

Fig. 5.

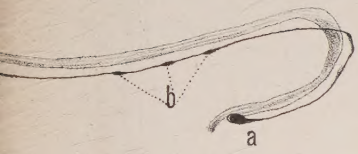

Fig. 7.

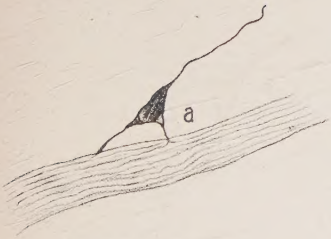

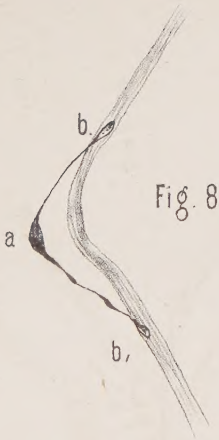

Fig. 8.

Lith. Anst. v. Carl Leykum in München.